

皮下埋针治疗慢性腰痛

井冈山地区第一人民医院 宋 麒 谢启梅

江西医学院井冈山分院 郭志远

埋针疗法是祖国医学针灸疗法加留针的发展，适于治疗多种痛证和某些慢性病。近几年来，笔者利用自制针具，治疗慢性腰痛等疾患，获效颇著，其中有不少是用其他方法久治无效的顽固病例，鉴于此法简、便、廉、验，无副作用，便于推广，故将点滴治验简介如下，

治疗对象：3~5腰椎二侧单纯软组织慢性疼痛，否认腰部外伤史，临床基本排除内脏疾患所致的牵涉，反射性腰痛。腰痛特点为持续性，伴酸累感，每遇劳累或气候变化而加剧，固定某种姿势（如弯腰和直立）稍久也增加不适感和疼痛，卧床休息或局部按摩轻击则缓解。严重者有腰部活动（屈伸和旋转）受限。3~5腰椎两旁有压痛和疼痛点、区。物理检查不能发现腰椎畸形和韧带异常改变。

疗效判定：1. 显效——埋针后痛止，症除，腰部活动恢复正常，近期巩固半个月以上，远期巩固在一年以上者。2. 有效——埋针后疼痛明显减轻，腰部活动改善者。3. 无效——疼痛和其他症状无改善者。

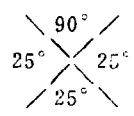
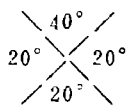
结果：共治疗统计33例，其中男19，女14，年龄20~55岁（35岁以下者26名），工人20例，农民5例，干部5例，知青2例，家属1例，病程1月

余~1年13例，1~5年15例，5年以上5例（最长1例25年）。其中不少病人曾在别处久经治疗而无效者。疗效统计见附表：皮下埋针治慢性腰痛33例疗效

	显 效	有 效	无 效	合 计
近 期	26	6	1*	33
远 期	4	2	2	8

治验举例：

〔病例1〕梁×，男 44岁 井冈山地区某机关干部。初诊日期：1977年6月15日。因长期参加弯腰劳动而渐发生腰痛4年，遇寒冷和劳累加重，不能久站或久坐，改变坐立姿势需缓慢进行。第3—5腰椎两旁有拳头大范围疼痛区，无扭伤史，尿常规(-)，腰部活动受限诊断为慢性腰肌劳损。治疗：痛区共埋针6枚，留针1周。埋针当时，局部即有温热舒适松快感，取针对疼痛诸症均已消失，78年4月11日，12月10日二次随访疗效巩固，腰部活动的恢复继续保持满意。



（上接第68页）

后在针阳陵泉时发现其稍下5分处压痛明显，再在胆经循行路线上下寻找，见完骨、足临泣等穴附近、压痛亦明显，取而针之，患者当即感到患处轻松，经治数次，临床症状基本消失。至今三年多

来，只在过分紧张工作时偶而有轻微程度的发作，并不影响工作及睡眠。可属临床基本治愈。后笔者又按此法治疗两例，效果亦满意。曾将此法介绍给同道，有经试用者亦称疗效满意。